Aus dem pathologischen Institut des Städtischen Krankenhauses
München-Schwabing (Direktor: Prof. Dr. Oberndorfer).

Über die Darstellung des Stützgerüstes der Sarkome

mittels der Tanninsilbermethode von Achúcarro-Ranke

Mit 1 Tafel und 2 Figuren

Inaugural-Dissertation

zur Erlangung der Doktorwürde

in der gesamten Medizin
der hohen medizinischen Fakultät
der Universität München

vorgelegt von

Miriam Hulisch
aus Königsberg (Pr.)

München 1915

Aus dem pathologischen Institut des Städtischen Krankenhauses
München-Schwabing (Direktor: Prof. Dr. Oberndorfer).

Über die Darstellung des Stützgerüstes der Sarkome

mittels der Tanninsilbermethode von Achúcarro-Ranke

Mit 1 Tafel und 2 Figuren

Inaugural-Dissertation

zur Erlangung der Doktorwürde

in der gesamten Medizin
der hohen medizinischen Fakultät
der Universität München

ACAD. LUGD. BAT. BIBL.

vorgelegt von

Miriam Hulisch
aus Königsberg (Pr.)

München 1915

Gedruckt mit Genehmigung der medizinischen Fakultät der Universität München.

Referent: Prof. Dr. M. Borst.

Abdruck aus den „Beiträgen zur pathologischen Anatomie und zur allgemeinen Pathologie“, begründet von Ziegler, herausgegeben von Aschoff und Marchand. (Bd. LX H. 2.)

Meinem lieben Vater.

Digitized by the Internet Archive
in 2026

https://archive.org/details/IA41552310_0099

Einleitung.

Die Probleme, welche die bösartigen Geschwülste aufgeben, gehören wohl zu den interessantesten nicht nur der Medizin, sondern der ganzen Biologie überhaupt; und mit der Frage nach der Möglichkeit ihrer Entstehung beschäftigten und beschäftigen sich die ersten Forscher, Mediziner und Zoologen.

Aber auch wer von diesen Grundfragen absieht und sich damit bescheidet, die Morphologie dieser merkwürdigen Gebilde zu studieren, kann interessanter Einblicke gewiß sein. Besonders reizt es immer wieder, die bösartigen Geschwülste, die von Bindegewebszellen ihren Ausgangspunkt nehmen, im Anschluß und unter Vergleich mit den nicht autonomen Bindegewebsproliferationen zu betrachten. So hat auch jüngst Ranke in einer Arbeit, die er den Produkten des Mesenchyms widmet und die den Titel führt: „Neue Kenntnisse und Anschauungen von dem mesenchymalen Synzytium und seinen Differenzierungsprodukten unter normalen und pathologischen Bedingungen, gewonnen mittels der Tanninsilbermethode von N. Achúcarro", auf die Morphologie der Sarkome übergegriffen. Dabei kommt er zu einer Art neuer Einteilung der Sarkome; nämlich in „solche im und solche aus dem mesenchymalen Syncytium". — Ranke untersuchte nur primäre Sarkome des Gehirns und es lag nahe, nun an Sarkomen, die in anderen Organen gewachsen sind, seine Angaben weiter zu verfolgen.

Mein sehr geehrter Herr Chef, Herr Professor Dr. Oberndorfer, hatte die Güte, mich auf die besagte Arbeit aufmerksam zu machen und zu den bezeichneten Untersuchungen anzuregen, wofür ihm auch an dieser Stelle der beste Dank gesagt sei. — Nun war aber das Material an frischen Sarkomen gerade in dieser Zeit im pathologischen Institut des Schwabinger Krankenhauses sehr spärlich, so daß ich nicht mehr als 5 frische, unzweifelhafte Sarkome verarbeiten konnte.

Den reichen und von mir lebhaft in Angriff genommenen Besitz des Instituts an eingebettetem Material konnte ich aber nicht verwerten, wie ich weiter unten noch genauer ausführen werde. So bin ich mir wohl bewußt, daß meine Ergebnisse nicht im entferntesten auf allgemeine Gültigkeit Anspruch machen können und werde mich daher hauptsächlich auf einige speziellere Angaben beschränken.

Ich bediente mich zu meinen Untersuchungen derselben Methode wie Ranke, um die Brauchbarbeit gerade dieser Methode auch an meinen Untersuchungsobjekten zu prüfen. Ebenso lag es nahe, zu demselben Zwecke auch Gitterfaser-haltige Organe mit und ohne tuberkulöse Granulationen (miliare Tuberkel) zu untersuchen, deren Gitterfaserverhältnisse ja auch von Ranke vielfach herangezogen worden sind. Auch wurden einige Karzinome imprägniert, um das Verhalten ihres Stromas im Vergleich zu dem der Sarkome etwas zu studieren.

Es sei mir gestattet, nun zunächst auf die Arbeit Ranke's, soweit es zum Verständnis des Folgenden nötig ist, einzugehen. Alsdann darf ich vielleicht einige Worte über die Technik sagen, um mich weiterhin den Sarkomen im allgemeinen und den Befunden an meinen Präparaten im besonderen zuzuwenden. Endlich möchte ich meine Ergebnisse mit denen Ranke's vergleichen, und am Schlusse die Folgerungen, die ich glaube, aus ihnen ziehen zu dürfen, zusammenfassen.

Ranke's Ergebnisse.

Ranke untersuchte mit der von ihm etwas modifizierten Methode Achúcarro's den Gefäßapparat des Zentralnervensystems, sowie pathologische Proliferationsvorgänge „im geschlossenen Gefäßverbande", experimentell herbeigeführte Rindenherde, Rindentuberkulose, Erweichungsherde, meningo-encephalitische und ausschließlich cerebral lokalisierte Syphilome; außerdem eine Serie von Schnitten durch den Kopf eines menschlichen Fötus, sowie verschiedene voll entwickelte Organe von Hapale Jacchus und anderes, also die verschiedenartigsten Objekte. Er fand nun überall und stets, in den reifen Organen der Lage der Gitterfasern entsprechend, im Fötalpräparate „überall im Bindegewebe in erstaunlicher Menge", in dem perivaskulären Bindegewebszellnetz Held's

(Adventitia der Hirngefäße), und ebenso aber auch in den pathologischen Proliferationen in der Gehirnrinde und der Pia mater etc. nach Achúcarro's Tanninsilbermethode imprägnierbare Fibrillen und Fasern.

Diese sind ja auch schon vor ihm gesehen worden, so in der Gefäßadventitia von Snessarew mit seiner Methode, die Gitterfasern der Leber und anderer Organe von Kupffer und den zahlreichen Autoren, die, meist mit der Maresch-Methode, nach ihm darüber gearbeitet haben usw.

Das Wesentliche an Ranke's Arbeit ist, daß er zu der Annahme kommt, daß es sich überall nicht um echte Netze der Fasern handelt, wie bisher angenommen, sondern um protoplasmatische, syncytiale Netze, in denen die Silberfibrillen frei, einander vielfach überkreuzend, und selbst niemals echte Netze bildend, verlaufen. Das mesenchymale Gewebe als solches werde syncytial nicht nur angelegt, sondern behalte stets den syncytialen Charakter.

Ranke geht dann ferner von der bekannten Tatsache aus, daß aus dem schon länger als syncytial angesehenen Gefüge der Glia sich schon normalerweise einzelne Zellen ablösen. Ebenso gibt es ja unter den pathologischen Prozessen in der Glia sowohl solche, in denen der syncytiale Bau der Proliferationen vollkommen erhalten bleibt und ihnen gegenüber andere, bei denen massenhaft Kerne und perinukleäre Plasmateile (in Form von gliogenen Körnchenzellen, amöboiden Gliazellen), aus dem syncytialen Verbande ausscheiden. So das Gliasyncytium. Bei den Reaktionen des mesenchymalen (Binde-) Gewebes unter pathologischen Verhältnissen kommt es im Gehirn „nach allgemeiner Darstellung, die in anderen Organen keine prinzipiellen Unterschiede aufweist, . . . zur Produktion eines Zellmaterials . . .“ von Makrophagen, Polyblasten, Riesenzellen, Epitheloidzellen, Fibroblasten, Gitterzellen. — Ranke erklärt nun den Prozeß bei diesen, nach Zerstörung nervöser Substanz einsetzenden Vorgängen auch als Proliferation eines syncytialen Netzes. Die Fibroblasten und Epitheloidzellen seien kernhaltige (faserbildende) Bestandteile dieses Netzes. Wie Ranke nun überhaupt das Gliasyncytium dem von ihm angenommenen mesenchymalen Syncytium gegenüberstellt, so findet er auch für das Austreten von Körnchenzellen bei gliösen Wucherungen ein Analogon in Vorgängen im Bindegewebe. Es komme nämlich in den Hirnherden bei den Proliferationen mesenchymalen Gewebes ebenfalls zu einer Ablösung zelliger Elemente „aus dem Syncytium“, den „Gitterzellen“, Elementen, in denen niemals Faserbildung stattgefunden hat. Indem er ferner den Tuberkeln und Gummen als mesenchymalen Proliferationen auch syncytiale Struktur zuschreibt und die „Epitheloidzellen“ als kernhaltige Bestandteile dieses Syncytiums bezeichnet, erklärt er gleichzeitig die Riesenzellen durch Austritt aus dem syncytialen Verband entstanden, ähnlich den „Gitterzellen“ der Rindenherde.

Er zieht nun einen weiteren Vergleich, indem er mit diesen Verhältnissen, nämlich dem Verbleiben der Kernanteile der Proliferationen im syncytialen Verbande (analog der Fibroblasten- und Epitheloidzellenproliferation) einmal, und dem Austritt von Kernen mit Plasmaanteil aus dem syncytialen Verbande (Gitterzellen), ein anderes Mal, die Struktur der Sarkome vergleicht. Er unterscheidet Sarkome „im“ syncytialen Verbande von solchen „aus“ dem syncytialen Netze:

„Bei den ersteren ist das mesenchymale Syncytium selbst das Sarkom; es bildet sehr vielgestaltige Netze, die überall in ihren stellenweise ganz enormen Protoplasmabalken sehr reichliche Silberfasern, nur da und dort reichlichere „kollagene“ (mit Säure-Fuchsin färbbare) Fibrillen enthalten; die im Netze liegenden Kerne sind z. T. von riesiger Größe, häufig in (auch atypischer) mitotischer Teilung; Kernanhäufungen nach Art der „Riesenzellen“ sind häufig; aus dem syncytialen Verbande gelöste „Geschwulstzellen“ kommen anscheinend nur als Ausdruck regressiver Veränderung (beginnender Nekrobiose) vor. An den Randstellen dieser Sarkome reagiert das Gefäßbindegewebe mit diffuser Netzbildung.

„Bei der zweiten Gruppe (zwei von den vier Fällen sind früher von anderer Seite publiziert worden) ist das Sarkomelement eine anscheinend aus der Gefäßadventitia hervorgegangene Rundzelle von sehr konstanten Formen (geringe Schwankungsbreite der Größe, der Kernform, sehr selten mehrkernige Elemente); das Gefäßbindegewebe reagiert auf die Tumorbildung mit Proliferation regelmäßig gestalteter faserarmer Netze, in deren Maschen die Tumorzellen liegen. In der Nachbarschaft des Tumors reagiert die Adventitia mit einer konzentrischen — nicht diffus das Gewebe durchsetzenden — Netzbildung [1]).“

Dieses ist der Punkt, an welchem meine Untersuchungen einsetzen. Ich unterlasse es daher, auf die übrigen, von Ranke gestreiften Gebiete einzugehen. Doch sei die Arbeit zum Lesen empfohlen, umsomehr, als ich hier natürlich nur dasjenige, was zum Verständnis des folgenden nötig ist, herausgenommen und in einem neuen Zusammenhang gebracht habe.

Technik.

Ranke beschreibt die auch von mir verwandte Methode genau, so daß ich auf seine Schilderung verweisen kann. Das Wesentliche ist dabei, daß die Schnitte von den (sonst beliebig fixierten) Objekten mit Tannin gebeizt und dann mit der ammoniakalischen Silberlösung Bielschowsky's und schließlich zur Reduktion mit Formol behandelt werden. Ich glaube, daß zum guten Gelingen auch eine Vorbehandlung mit Formol nötig ist. Achúcarro gibt direkt Formolfixierung als nötig an, nach welcher Vorschrift ich mich richtete. Und Ranke, der auch anders ge-

[1]) (l. c. S. 15 u. ff.)

härtete Objekte verwandte, legte vorher die Schnitte doch stets auch 8 oder mehr Stunden in Formol.

Auffallend ist mir, daß, wie noch des Genaueren geschildert werden wird durch die Tanninmethode neben den Fasern auch die chromatischen, selber sauren Kernsubstanzen aufs Schönste imprägniert werden, während das Plasma nur eine hellgelbliche, bis bräunliche Tinktion und überhaupt keine Imprägnierung zeigt.

Ich fand auch hier, wie sonst auch bei Silberfärbung beschrieben, durch denselben Prozeß in dem einen Gewebsbestandteile Tinktion und in anderen Imprägnation hervorgerufen.

Achúcarro und Ranke schreiben die Anwendung sehr dicker Schnitte von 15—20 μ vor. Die Verwendung dünnerer Schnitte ist allerdings sehr mühsam, denn bei der komplizierten Methode, besonders bei dem raschen Bewegen im Silberbad, werden viele von ihnen zerrissen. Der Erfolg der Prozedur ist aber an dünnen Schnitten ein ebenso guter, oder vielleicht besser. Dazu kommt noch der Vorteil klarerer und zarterer Bilder, wogegen die dickeren Schnitte besser die Verfolgung einzelner Fasern und Fasergruppen gestatten. Ich verwandte nach Versuchen mit dickeren und dünneren Schnitten später hauptsächlich solche von 10 μ. Ranke empfiehlt ferner in seiner Arbeit nach der Imprägnation noch die Nachfärbung mit Eosinthionin-Methylenazur, also nach seinen totalen Imprägnationen von Plasma, Kernen und Fasern, noch Behandlung mit zwei basischen und einem Plasmafarbstoff. Nachdem ich das Methylenazur und das eosinsaure Thionin hergestellt und nach Ranke's Vorschrift zunächst zur Nachfärbung der Silberpräparate verwandt hatte, kam ich doch wieder ganz davon ab, und verwandte dann auch zu den Kontrollpräparaten nur Weigert-van Gieson oder Haematoxylin-Eosin-Färbung, da das Eosin bei richtiger Behandlung die Plasmastrukturen sehr gut darstellt.

Gemäß der Angabe Ranke's, daß die Methode in gleicher Weise für Gefrier-, Paraffin- und Celloidinschnitte passend sei, habe ich an vielen Paraffinobjekten die Imprägnation versucht, aber meine Resultate waren gegenüber den Gefrierschnitten so unbefriedigend, daß ich schließlich ganz davon absah und, nach meiner Erfahrung, die Behandlung von Paraffinschnitten mit der Tanninsilbermethode nur dringend widerraten kann. An Celloidinschnitten scheint sich die Methode besser anwenden zu lassen. Leider fehlte mir die Zeit, die genügende Erfahrung über Celloidinschnitte zu sammeln.

Der schwierigste Punkt in der ganzen Prozedur ist das Bräunen in der Silberlösung. Hier entscheidet oft eine Sekunde darüber, ob die Imprägnation zu schwach, gut, oder ob der ganze Schnitt zu dunkel wird. Aus diesem Grunde und anderen, später zu erwähnenden, lag der Gedanke an eine Differenzierung nach der Silberbehandlung nahe. Ich hätte damit gern die Möglichkeit gewonnen, die Silberimprägnation und

auch -Tinktion aus allem Gewebe, außer den Fibrillen zu entfernen. Das ist sicher möglich, da diese als eiweißärmere Bestandteile des Gewebes nicht nur die Silberlösung besonders gut aufnehmen (Achard und Aynoud (1)) sondern jedenfalls auch das Silber selbst länger festhalten. Zum Zwecke der Differenzierung wählte ich die rauchende Salpetersäure in einer die Gewebe nicht schädigenden Verdünnung. (In dieser und sogar in etwas stärkerer Konzentration hat reine Salpetersäure auf Silberpräparate keinen merkbaren, silberauflösenden Einfluß.) Deren Wirkung stelle ich mir nun so vor, daß die in ihr enthaltenen agressiven N-Oxyde (NO_2 hauptsächlich) das Silber zum Ag_2O oyxdieren, das nun auch mit der verdünnten HNO_3 sich zum löslichen Silbernitrat umsetzen kann. — Mir ist es nun auf diese Weise ein paar Mal wirklich geglückt, Präparate, die vorher zu dunkel geraten waren, aufzuhellen und ganz elektiv Imgrägnierungen der Fasern (und der Chromatinsubstanz der Kerne) zu erhalten, während alles übrige Gewebe entfärbt wurde. Solche Präparate geben dann, mit Eosin, vor allem aber mit van Gieson nachgefärbt, ganz wundervolle, klare Bilder. Leider kann ich diese Methode trotzdem nicht zur Nachahmung empfehlen, denn sie ist riskant und kostet viele Präparate, da eine genaue Dosierung der wirksamen NO_2 wegen der Eigenschaften der rauchenden Salpetersäure nicht möglich ist. Die erwähnten, wenigen schönen Präparate, die ich aus diesen Versuchen erhalten, zeigen aber doch, daß eine Möglichkeit der Differenzierung auf diesem oder einem anderen Weg gegeben ist.

Allgemeines über Sarkome.

Die Darstellungen über die Struktur der Sarkome gehen auseinander. Ribbert erwähnt bei seiner Besprechung der Sarkome in seiner Geschwulstlehre (34) ein Stroma überhaupt nicht. Nach ihm bestehen die Sarkome nur aus Geschwulstzellen und der von diesen gebildeten Intercellularsubstanz. Diese „Fibrillen“ seien etwas ganz anderes als bindegewebige Septen. Sie seien mehr oder weniger reichlich entwickelt. Gefäße sind in jedem Sarkom vorhanden und gehören zu ihm, wie sie zum normalen Bindegewebe auch gehören. Das Sarkom wächst nach Ribbert hauptsächlich infiltrierend und wuchert dabei zwischen das präformierte Bindegewebe hinein (ohne es zu verändern).

Borst (5) dagegen spricht jedem Sarkom ein „Stroma“, welches von der Intercellularsubstanz streng zu scheiden sei, im Gegensatz zum „Parenchym“, zu. Soweit das Wachstum infiltrierend erfolge, werde das präexistente Bindegewebe als Stroma aufgebraucht. Die Sarkome wachsen aber weniger infiltrierend, sondern hauptsächlich exstruktiv und zwingen in solchen Gebieten gleichsam das präexistente Bindegewebe zur Proliferation und Neubildung von Stroma. Dies sei verschieden stark ausgebildet, bestehe in manchen Sarkomen nur aus Blutgefäßen und Fibrillen

(die also in diesem Falle nicht von der Geschwulstzelle gebildet sind, sondern von den eindringenden Gefäßen aus). Im folgenden soll, wenn von Stroma die Rede ist, darunter immer ein nicht von den Geschwulstzellen gebildetes Gerüst verstanden werden, im Sinne Borst's.

Schilderung der von mir untersuchten Sarkome.

Vorbemerkung.

Die Geschwülste, die mir zur Verfügung standen, bestanden sämtlich aus unreifen Formen. Eines, ein Rattensarkom, war makroskopisch ein abgekapselter Tumor, der also ganz abgesondert vom präexistenten Gewebe gewuchert war.

Ähnlich liegen die Verhältnisse bei einem sehr bösartigen Epitheloidzellensarkom aus dem Uterus, bei dem die ausgewählten Partien durchaus nur gleichmäßiges Tumorgewebe zeigen, ohne irgendwelche erkennbaren Spuren des präexistenten Gewebes.

Von einem gemischt-zelligen Sarkom des Mediastinums, das auf die verschiedensten Nachbarorgane übergegriffen und mehrfache Metastasen gebildet hatte, habe ich die Metastase in der Milz geschnitten. Auch diese ist schon makroskopisch gegen das Milzgewebe als großer, weißer, kugelrunder Knoten vollständig abgegrenzt. Beim Schneiden fallen das Milzgewebe und der Tumor auseinander. Mikroskopisch findet sich außerdem eine den Knoten umgebende Bindegewebskapsel. Also auch hier kann man einen Verbrauch präexistenten Gewebes zum Stroma nur in mäßigem Grade annehmen.

Von den zwei restierenden Sarkomen ist das eine ein Rundzellensarkom des Unterkiefers, das diesen teilweise zerstört und eine mächtige Geschwulstbildung hervorgerufen hatte. Das letzte endlich ein Kundrat'sches Lymphosarkom des Magens, Duodenums und Dünndarms mit Ausbreitung auf das Pankreas usw. Von diesem habe ich Stücke aus Pankreas und Duodenum geschnitten.

1. Rattensarkom.

Auf gewöhnlichen Präparaten (Hämatoxylin-Eosin und Weigert-van Gieson) ist die Geschwulst ganz und gar aus gleichmäßigen, sehr langen, spindeligen Elementen zusammengesetzt. Deren Protoplasmafortsätze übertreffen die Kerne an Länge um das Vierfache, was man aber nur an ausgefaserten Stellen des Präparates erkennt, da das Bild im ganzen nur aus dichtgedrängten, sich überschneidenden und durchflechtenden Bündeln länglicher Elemente besteht, wobei die bläschenförmigen, ovalen Kerne, einer neben und hinter dem anderen mit geringsten Abständen angeordnet erscheinen. Abgesehen von zahlreichen feinsten mit Endothel versehenen Kapillaren ist von einem Stroma oder

irgendeiner Zwischensubstanz auch bei starker Vergrößerung (Zeiß Apochromat 1.5, n. A. 1,3, Kompensat. — Ok. 4) nichts zu erkennen.

Im Silberpräparat sieht man die Kerne ihrem Chromatingehalt entsprechend imprägniert, das Protoplasma hellgelb oder grau; außerdem ist eine Menge schwarzer, also imprägnierter, regelmäßig gewellter Fibrillen sichtbar geworden. Der Durchmesser der Fibrillen erscheint bei starker Vergrößerung (s. o.) von 1 mm Dicke bis zu äußerster Feinheit wechselnd.

Sie verlaufen im allgemeinen der Längsrichtung der spindeligen Elemente entsprechend, parallel und nur so weit voneinander entfernt, als es dem Dickendurchmesser der Spindelzellen entspricht, es finden sich aber auch Querverbindungen von Faser zu Faser, die, wie deutlich erkennbar, durch Aufspaltung der Längsfibrillen entstehen, welche nämlich nicht einheitlich sind, sondern unter der guten Auflösung der Zeiß'schen Immersion sich als Fibrillenbündel entpuppen. Diese Auffaserungen und Querverbindungen sind an manchen Stellen so zahlreich, besonders da, wo die Spindelzellzüge sich kreuzen und durchflechten, daß die ursprüngliche Anordnung der Fibrillen verloren geht und man ein äußerst feines Flechtwerk vor sich zu haben glaubt.

Was läßt sich nun zur Deutung dieses Bildes sagen? Drei Möglichkeiten sind vorhanden.

Es kann sich einmal bei den Fibrillen um ein besonderes Gerüstwerk handeln, das mit dem Geschwulstparenchym nicht im genetischen Zusammenhang steht, in der Art, wie man dies z. B. von den Gitterfasern der Leber gegenüber Leber- und Endothelzellen annimmt. — Hiergegen spricht aber vieles. Das Gerüstwerk müßte doch von irgendwoher ausgehen und zwar von Zellen, resp. von Kernen mit Plasma. Hier haben wir aber keine anderen fremden Zellen, als die Gefäßendothelien und diese zeigen gar keine Beziehung zu den Fibrillen, die, ihnen ausweichend, ihren Weg ungestört weiter verfolgen, so daß man bei oberflächlicher Betrachtung des Präparates gar nicht den Eindruck von Gefäßen hat, sondern von kreisrunden Löchern, die in das durchaus einheitliche Fasergewebe eingestanzt sind. Man kann auch nicht daran denken, daß die Bildungszellen der Fasern etwa reduziert sind, in diesem jugendlichen und wie zahlreiche Mitosen beweisen, rasch wachsenden Gebilde. So bleibt also nur übrig, die Bildung des Fasergerüstes von den Geschwulstzellen selbst ausgehen zu lassen. Hier wäre dann die zweite, in Betracht kommende Möglichkeit, daß die Fasern, ob in-, ob extraplasmatisch gebildet, extracellulär im Sinne der Ribbert'schen Fibrillen gelegen wären. Zunächst sieht man aber im gewöhnlichen Präparat absolut nichts, was darauf hindeutet, zwischen den Zellen, wie ich oben bei ihrer Beschreibung schon ausführte. Ich habe aber noch einen besseren Grund, die extraplasmatische Lage der Fibrillen zu verneinen, und das ist ihre Anordnung im Präparat. Man sieht sie nämlich oft derartig nahe am Kern

vorbeistreifen, daß sie nur bei schärfster Einstellung und sehr guter Auflösung von ihm zu trennen sind (s. Textfig. 1 u. Taf.-Fig. 1) und beide finde ich in demselben gelblichen Plasma liegend. So müssen sie also ganz nahe beieinander sein. Die Fibrillen können ebensowenig außerhalb des Plasmas sich befinden, wie die Kerne dies tun. Wie ich weiter glaube, verlaufen sie zwar innerhalb des Plasmas, aber doch in dessen Randpartien, was an den Randstellen des Schnittes, wo die Zellverbände z. T. etwas aufgefasert sind, besonders wahrscheinlich wird, da die Fibrillen dort oft genau die Konturen der spindeligen Elemente nachahmen. Hier findet man auch von den Zellen losgelöste Fibrillen, die dies eben wegen ihrer fast epicellulären Lage haben werden können. — Wenn nun aber meine übrigen Annahmen richtig sind, so ist allerdings ein syncytialer Zusammenhang der Sarkomelemente kaum von der Hand zu weisen, denn die Länge der Fibrillenbündel, ihre Verbindungen und Durchflechtungen lassen sich auf andere Weise kaum erklären, als daß die Zellen — diesen Ausdruck möchte ich im Gegensatz zu Ranke durchaus beibehalten — in ihren Ausläufern der Länge und wohl auch z. T. der Quere nach, syncytial miteinander in Verbindung stehen.

Fig. 1.

Ribbert sieht als einen Beweis für die extracelluläre Lage und sogar Entstehung der Fibrillen im Spindelzellensarkom die Tatsache an, daß sich nach der Mallory-Methode jene blau, die Zellen rot färben. Nun färben sich doch aber auch die Zellkerne anders als das Plasma, dann so viele verschiedene Arten von Granula, die viel umstrittenen Chromidien und zahlreiche andere Bildungen, die bestimmt innerhalb der Zellen liegen und von denen niemand eine extracelluläre Lage behauptet.

Unter dem Gesichtspunkt der statischen Verhältnisse betrachtet, liegt hier ein aus sehr jugendlichen spindeligen Elementen (und Zellen) bestehendes, rasch wachsendes Sarkom vor, das außer Kapillargefäßen kein anderes Stroma enthält und dessen auch nicht bedarf, da ihm seine Anordnung durch plasmatische Zusammenhänge, und die nötige Festigkeit des Baues durch die Entwicklung zahlreicher derber, im Plasma gelegener Randfibrillen gewährleistet ist. Der Derbheit der Fasern im mikroskopischem Bilde entsprach die für einen so zellreichen Tumor ziemlich bedeutende Festigkeit der Geschwulstmasse.

Was ich in dem Bilde nicht erklären kann, ist die Kräuselung der Fibrillen.

2. Epitheloidzellensarkom des Uterus.

Hämatoxylin-Eosin-Präparate zeigen ein sehr gefäßreiches, im übrigen ganz gleichmäßiges Zellgewebe. Die Gefäße sind z. T. sehr weit, mit

deutlichem Endothel, und einige mit bindegewebigem Mantel. Die Geschwulstzellen sind ihnen angelagert und ordnen sich im Geschwulstgewebe mosaikartig, eine neben der anderen. Ihre Kerne sind groß, bläschenförmig, blaß, mit ein oder zwei Nucleoli; man sieht sehr zahlreiche Mitosen; und auch viele Bilder, die, wäre nicht bei solcher Deutung (s. Boveri (9)) Vorsicht nötig, als amitotische Teilungen aufgefaßt werden könnten. Die Kerne zeigen infolge Hinfälligkeit des Gewebes an sich und wohl auch infolge zu später Konservierung häufig zerknitterte, verunstaltete, zusammengedrückte Konturen. Das Plasma stellt sich auf Schnitten von verschiedenen Stellen der Geschwulst verschieden dar. Einmal als zerfallende, körnig schollige Massen, von faseriger Substanz mosaikartig eingerahmt. Ein anderes Mal sieht man nur Kerne und zerzauste, faserige Massen, ein wenig abgelöst von den Kernen. In einem dritten Präparat sehen wir zwischen den wieder isolierten Kernen homogene plasmatische Bänder, die, an den Gefäßen am breitesten, sich in einheitlicher Masse um die Kerne schlingen, ein richtiges Netz darstellend. Während nun die anderen Präparate anscheinend keine anderen Kerne enthielten als die der Geschwulstzellen und der Endothelien, findet man hier auch schmale Kerne den Netzbalken angelagert, die zunächst als Stromakerne imponieren. Aber bei starker Vergrößerung scheinen auch sie Geschwulstkerne zu sein, nur noch mehr zusammengedrückt und verknittert, als die übrigen. Auch kleine, runde Kerne sind vereinzelt sichtbar, die deutlich in dem besagten, plasmatischen Balkenwerk sich befinden.

van Gieson-Präparate zeigen eine deutliche Rotfärbung des Netzes.

Die Betrachtung des Faserpräparates ergibt bei schwacher Vergrößerung ein außerordentlich zierliches Bild. Man sieht ein schwarzes Netzwerk von geradezu entzückender Regelmäßigkeit, von kreisrunden, untereinander zusammenhängenden Maschen, in denen je ein bräunlicher Kern gelegen ist (Taf.-Fig. 2). An dickeren Stellen des Präparates, wo mehrere Zellagen übereinander vorhanden sind, ist das Bild bei rascher Bewegung der Mikrometerschraube geradezu verwirrend. — Die Gefäße heben sich überall durch eine kranzartige, dichtere Imprägnation, also größere Schwärze, von der Umgebung ab, die einer größeren Dicke der Maschen zuzuschreiben ist.

Bei starker Vergrößerung sieht man ferner die bräunlichen Kerne einzeln (oder manchmal zu zweien, selten zu dreien: gerade stattgefundene Teilungen) daliegen, umgeben von dem beschriebenen schollig-körnigen Plasma und weiterhin von ihren Faserkreisen, die zuweilen von äußerster Feinheit, zuweilen als etwas dickere Maschen und dann aus einzelnen Fibrillen zusammengesetzt, zuweilen in hautartigen Plasmabälkchen als Randfasern erscheinen (s. Taf.-Fig. 2).

An den Kreuzungsstellen, zwischen den um die Kerne gebildeten Kreisen, entstehen durch Überkreuzen der oberflächlichen und Sichtbar-

werden tieferer Fasern (oder umgekehrt) auch Bilder, die „imprägnierte Kerne“ vortäuschen (vgl. Taf.-Fig. 2). — An einigen Stellen finden sich aber auch wirklich Kerne, die vorerwähnten kleinen, runden. — Ihre Zeichnung ist deutlich sichtbar, und es scheint, als gingen die Fasern auch um diese Kerne herum.

Offenbar kann man diese Bilder auf zweierlei Arten deuten. Man kann die oben beschriebenen plasmatischen, mit den großen Geschwulstkernen nicht im Zusammenhang stehenden Netze als das Stroma der Geschwülste, die in resp. an ihm gefundenen kleinen, runden und die schmalen Kerne als Stromakerne auffassen. Die Geschwulstzellen lägen dann isoliert, jede in einer sehr regelmäßigen Masche des Stromas, das durch die Faserbildung für die Festigkeit des Aufbaues sorgt. — Besonders scheint das Resultat der van Gieson-Färbung für diese Deutung zu sprechen. Es erheben sich doch aber auch Bedenken.

Einmal handelt es sich doch um ein sehr unreifes und rasch wachsendes Sarkom, die, wie allgemein angenommen, überhaupt kein, oder doch nur ein sehr spärliches Stroma — abgesehen von den Gefäßen — besitzen. Hier fänden wir aber, wenn wir ein Stroma annehmen wollten, ein geradezu minutiös ausgearbeitetes Flechtwerk, das sorgfältig die Konturen der einzelnen Geschwulstzellen nachahmt. Sodann sehen wir wohl viele Mitosen, aber viel seltener mehrere Zellen in einer Masche. Dieses Stroma müßte also mit einer Geschwindigkeit nach jeder Teilung die Maschendefekte durch Neubildung ausgleichen, die mir undenkbar ist.

Ich glaube daher eher annehmen zu sollen, daß sich die Fasern im Geschwulstgewebe bilden und zu ihm gehören, obgleich ich dies mit vollster Sicherheit nicht sagen kann, da der direkte plasmatische Zusammenhang zwischen Fasern und Kernen nicht vorhanden ist. Es sprechen aber von vornherein der ganze Eindruck des so regelmäßig-gleichartigen Bildes und alle die oben angeführten Gründe für diese Annahme und gegen die eines eigenen Stromas. Die Fasern würden sich meiner Annahme nach im Randplasma von je zwei aneinander stoßenden Zellen bilden; hieraus folgt ohne weiteres, daß ich auch diesem Tumorgewebe und noch in höherem Grade als dem geschilderten Rattensarkom syncytialen Bau zuschreiben muß.

Die Isoliertheit der Kerne im Hämatoxylinbild erkläre ich aus dem Zerfall des inneren, weicheren und weniger gut konservierbaren Plasmaanteils. Daß ferner das plasmatische Balkenwerk, welches ich als zum Geschwulstplasma gehörig betrachte, in dem mehrfach erwähnten Präparat an den Gefäßen größere Dicke besitzt, ist leicht erklärlich, einmal durch die bessere Ernährung in deren Nähe, sodann durch die Tatsache, daß sich hier die Tumorzellen ja gewissermaßen anheften. Dies erklärt auch die stärkere Ausbildung der Fasern im Silberpräparat an den Gefäßrändern.

Die leuchtend rote Fuchsinfärbung in dem oben erwähnten van

Gieson-Präparat ist auch nicht so unverständlich, da sich das Fuchsin auch hier mit dem faserbildenden Teil des Plasmas verbindet, in ähnlicher Weise, wie es dies sonst mit dem faserbildenden kollagenen Bindegewebe tut. — Von den Kernen im „Stroma“ halte ich die länglichen, wie schon angedeutet, für zur Geschwulst gehörend; die kleinen haben jedenfalls in ihrer Rundheit nicht die Gestalt von Stromakernen, wenn mir auch ihre Bedeutung nicht ganz klar ist (vielleicht sind auch sie nur kleine, aus unregelmäßigen Mitosen hervorgegangene Sarkomzellenkerne).

Auf diese Möglichkeit lassen sich in irgendeiner Weise alle geschilderten Bilder zurückführen, auch die Verschiedenheit in der Breite und Ausbildung der Fasern. — Gut stimmt es mit der makroskopischen Weichheit des Tumors, im Gegensatz zum Rattensarkom überein, daß auch im mikroskopischen Bilde die Fasern weicher, unbestimmter sind oder mehr in das Plasma übergehend erscheinen, als in jenem.

Der Tumor würde sich also aufbauen rein aus im syncytialen Verband befindlichen Geschwulstmaterial, welches sich um die Gefäße gruppiert, die mit ihm wachsen, ohne daß ein sonstiges Stroma vorhanden wäre. Die nötige Festigkeit geben sich die Parenchymelemente selbst, dadurch, daß sich ihre Randpartien verdichten und kräftigere oder schwächere Fasern bilden.

3. Rundzellensarkom des Unterkiefers.

Dieses bietet ein von dem Bisherigen abweichendes Bild. Im Hämatoxylin-Eosin-Präparat sieht man bis zu mehreren Zehntel Millimeter dicke, also z. T. schon makroskopisch erkennbare Balken derben, kernarmen Bindegewebes. Stellenweise sind diese aufgespalten und lassen zwischen sich die mit rundem Kern und kleinen Protoplasmaleib versehenen Geschwulstzellen in mehr oder weniger großen Häufchen erkennen. Viel verbreiterter noch findet sich kernreiches, also jugendliches, Bindegewebe mit länglichen, aber hellen Kernen in eigentümlicher Anordnung, so daß von einem größeren Komplex Ausläufer in aderförmiger oder baumartiger, knorriger Verzweigung nach allen Seiten hin sich erstrecken. Überall zwischen diesen Ausläufern liegen die rundlichen Geschwulstzellen in Gruppen ohne regelrechte Anordnung.

Zwischen den beiden Arten Bindegewebe sieht man deutliche Zusammenhänge.

Im Silberpräparat bietet sich ein auffallend kontrastreiches Bild. Die bezeichneten Balken und Komplexe und ihre Ausläufer sind tiefschwarz gefärbt. Die Sarkomzellen dagegen, leuchtend gelb oder in anderen Präparaten höchstens bräunlich tingiert, heben sich scharf von ihnen ab (s. Taf.-Fig. 3). Man sieht sofort, daß hier zwei voneinander vollständig unabhängige Gewebe vorliegen, von denen das eine in toto

imprägniert, das andere ganz hell geblieben ist. Hier haben wir also zum ersten Male eine Art Totalimprägnation eines Gewebes mit der Tanninsilbermethode. Auch hier aber ist sie nicht vollständig, denn man kann vielfach die Fasern differenzieren. Diese selbst haben hier einen anderen Charakter, als in den bis jetzt besprochenen Präparaten. Waren dort die Fibrillen fein und zart und verliefen in bestimmter Beziehung zu den Geschwulstzellen, so sind sie hier plump, dick, z. T. wie zerzaust, auf lange Strecken hin zu verfolgen und spalten sich in unregelmäßiger Weise auf. Sowohl die in dem derben, straffen Bindegewebe liegenden Fasern, wie jene in den Partien mit den hellen Kernen zeigen denselben Charakter. Von den ästigen Fasern spalten sich feinere ab und gelangen zwischen die Geschwulstzellen, jedoch so, daß in ganz unregelmäßiger Anordnung bald viele Zellen von nur spärlichen, bald einzelne Zellen oder Zellgruppen von reichlicheren Fasern ganz oder teilweise umgeben und versorgt werden.

Dieses Bild ist durchaus eindeutig. Hier sind die Sarkomzellen innerhalb eines andersartigen Gewebes gewuchert. Dies ist das Bindegewebe, welches in seinen breiten, kernarmen Balken sicher präexistent ist, und von dem aus ein jüngeres Bindegewebe als Geschwulststroma neu gebildet worden zu sein scheint. Dessen bedienen sich die hier nicht syncytialen, sondern einzeln liegenden kleinen Geschwulstzellen, da sie selbst gar kein faseriges Produkt ausgebildet haben, zur Stütze.

Es fragte sich noch, ob die Fasern des Stroma intra- oder extracellulär gelegen seien. Zu diesem Zwecke suchte ich nach Kernen, hätte jedoch solche in der dichten Imprägnation nicht finden können. Da tat mir aber die Differenzierung mit rauchender Salpetersäure die besten Dienste. Mit ihrer Hilfe gelang es nämlich die Imprägnation aufzuhellen. Es erschien jetzt das Stroma als feines, häutiges oder dichteres Plasma, in dessen Randpartien feinere, schwarze Fasern verliefen (s. Taf.-Fig. 4), wo allerdings gerade kein Kern getroffen ist). In dem häutigen Gewebe liegend konnte ich nun an einzelnen wenigen Stellen deutlich auch die vorhin geschilderten länglichhellen Kerne des jungen Bindegewebes erkennen. So glaube ich mit einiger Wahrscheinlichkeit aussagen zu können, daß in diesem jugendlichen Bindegewebe die hier sichtbaren, mit Silber imprägnierbaren Fasern innerhalb des Plasmas, und zwar zunächst in dessen Randpartien gebildet worden sind und liegen. Dies würde in der Tat für eine syncytiale Anordnung auch des jugendlichen Bindegewebes sprechen, da die Bildung der oft langgestreckten und sich überscheidenden Fibrillen innerhalb des Plasmas auf andere Weise nicht zu erklären wäre.

In den älteren, derben Bindegewebszügen habe ich bis jetzt im Silberpräparat keine Kerne finden können. Ich kann daher nicht bestimmt sagen, ob die groben Faserzüge derselben innerhalb des Plasmas liegen oder vielleicht von ihm isoliert sind.

4. Kundrat'sches Lymphosarkom des Duodenums.

In der Besprechung dieses Sarkomes kann ich mich etwas kürzer fassen, da es ähnliche Verhältnisse wie das eben geschilderte bietet.

Präparate aus dem Pankreas lassen von einem Drüsengewebe nichts mehr erkennen. Die Hämatoxylin-Eosin-Schnitte zeigen kleine, runde Zellen mit runden, dichten Kernen in gehäufter Menge und zwischen ihnen sehr feines, faseriges Gewebe. Dieses Gerüstwerk ist in van Gieson-Präparaten rot gefärbt. Stellenweise zeigen sich auch etwas breitere, feinere oder derbere Faserzüge.

Die Duodenumpräparate unterscheiden sich nur dadurch von jenen, daß Reste des ursprünglichen Gewebes noch vielfach zu erkennen sind, alles ist von den Sarkomzellen infiltriert, die an solchen Stellen ihr faseriges Gerüstwerk oft vermissen lassen. Wo es vorhanden ist, sieht man oft deutliche Übergänge zum vorgebildeten Gewebe, so z. B. zum Perimysium der zerfallenden Darmmuskulatur; auch von vorgebildeten (nämlich kernarmen) Bindegewebebalken sieht man solche Übergänge in beiderlei Art Präparaten.

Bei starker Vergrößerung gelingt es in dem rötlichen Gerüstwerk längliche Stromakerne von den runden Kernen der Geschwulstzellen zu unterscheiden.

Die Silberpräparate bieten insofern ein von dem vorher geschilderten Sarkom abweichendes Bild, als die sichtbar werdenden Fibrillen z. T. sehr viel feiner sind, und die Geschwulstzellen sehr viel regelmäßiger durchsetzen, als bei jenem. Auch fehlt die Ausprägung der Anordnung in Stromazentralen, wenn ich diesen Ausdruck anwenden darf und von diesen strahlenartig ausgehende, feinere Fasern. Das ganze Bild ist gleichmäßiger.

Fig. 2.

So gleichmäßig aber auch das feine Gerüstwerk erscheint, wie dies ja zum Bilde des Kundrat'schen Lymphosarkoms auch gehört, so ist doch von einer regelmäßigen Anordnung der Fasern gegenüber den Geschwulstzellen in dem Sinne wie die beiden ersten Sarkome sie zeigten, hier keine Rede. Auch die feinsten Fibrillen sind den Geschwulstzellen gegenüber selbständig. Vor allem kann ihre Herkunft von stärkeren Stromazügen überall verfolgt werden. Diese stärkeren Stromazüge bieten hier schon bei gewöhnlicher Imprägnierung, noch besser bei Differenzierung (mit rauchender Salpetersäure), das Bild von plasmatischen Häutchen mit Kernen, in deren Randpartien feine, schwarze Fibrillen einzeln oder meistens in feinen Bündeln verlaufen (Taf.-Fig. 5). Von hier aus spalten sich die Fasern ab, die wie oben beschrieben zu den Geschwulstzellen ziehen (Taf.-Fig. 5). — Die kleine Textfigur (Fig. 2)

stellt andeutungsweise ein solches Häutchen mit Kernen und Randfasern dar (s. auch Taf.-Fig. 5).

Von den Übergängen dieser Stromafasern zum alten präexistenten Stroma habe ich schon oben gesprochen.

Meine Auffassung von der Struktur dieses Sarkoms deckt sich mit der von Sarkom III gewonnenen. Bei beiden besteht nach meiner Ansicht die Geschwulst aus einzelnen, nicht syncytialen, nicht faserbildenden, weichen Zellen, die die ihnen notwendige Stützung durch ein besonderes faserbildendes Stroma erhalten. Dieses ist in den untersuchten Bezirken zum geringsten Teil präexistent, dagegen hauptsächlich ein für die Geschwulst vermutlich aus jenem neu gebildetes.

5. Das gemischtzellige Sarkom

(Milzmetastase eines Mediastinalsarkoms) ist dasjenige, dessen Deutung mir die meisten Schwierigkeiten gemacht hat. Es besteht aus Rundzellen, Spindelzellen und allen Übergängen dazwischen, ist also als „gemischt" nur in dem von Borst (6) erweiterten Sinne zu bezeichnen. Die Anordnung der Zellen ist sehr wechselnd. Teils sieht man eine Felderung, von Spindelzellzügen und Rundzellenhaufen in Abwechslung gebildet; teils wieder eine vollkommen alveoläre Anordnung der runden Geschwulstzellen in großen Nestern, die von einem ganz dünnen, meist einzeiligen Zug gestreckter Spindelzellen umgrenzt werden. — An anderer Stelle erscheint nur diffuses Parenchym ohne jede Anordnung. Schließlich bemerkt man noch in den wenigen vorhandenen Zügen alten, präexistenten (Binde-)Gewebes die Geschwulstzellen nesterartig liegen, indem sie jenes auseinanderdrängen.

Es gehört dieses Sarkom somit zu den auch schon im gewöhnlichen Präparat schwer zu verstehenden und unterzubringenden (vielleicht zu den Endotheliomen).

Entsprechend kompliziert ist das Bild im Silberpräparat, wo an den Stellen der Felderung (s. o.) die (intraplasmatischen) Silberfasern ebenfalls abwechselnd in länglichen Zügen angeordnet in den Feldchen der Spindelzellen, und maschenartig in den Rundzellen-Feldern erscheinen, wobei die letztere Art aus der ersteren hervorzugehen scheint. — Die alveolären Stellen dagegen zeigen die Ausbildung dichter intraplasmatischer Fasern (Taf.-Fig. 6) nur in den schmalen Umrahmungen, von denen aus in die Alveolen nur ganz spärliche Fibrillen entsandt werden. Die den Inhalt der Alveolen bildenden runden Geschwulstzellen scheinen selbst gar keine Fasern zu entwickeln. — Endlich haben wir das merkwürdigste Bild an den Stellen, wo sich präexistentes, tief imprägniertes Bindegewebe findet. Hier sieht man zwischen dessen Lücken die ganz hellen Sarkomzellen wie oben geschildert, in Nestern eingedrungen nur daliegen, ohne daß von dem Bindegewebe aus auch nur eine feinere

Fibrille zwischen die Sarkomzellen eindränge. Das ist ein ganz karzinomähnliches Bild, von dem Taf.-Fig. 6 eine Vorstellung zu geben sucht.

Übrigens unterscheiden sich die groben, langen Fasern des präexistenten Gewebes ganz wesentlich von den feinen, oben geschilderten, und doch sieht man jene deutlich in diese übergehen. — So ist die Entscheidung, was alles hier Stroma, was noch Parenchym ist, so schwierig, daß ich sie lieber nicht treffen möchte.

Im Anschluß an den Befund eines durchaus karzinomähnlichen Habitus einzelner Sarkompartien möchte ich auch das Gegenstück erwähnen. Unter den Karzinomen, die ich imprägnierte, befindet sich ein infiltrierendes Magenkarzinom. Dieses zeigt in einzelnen Partien ein äußerst zierliches, maschenartig allerkleinste Zellgruppen (eine bis wenige Zellen) umgebendes Stroma. Es ist dies jedenfalls nicht eines der gewöhnlichen Bilder.

Bei einem anderen, von der Appendix ausgehenden Tumor, dessen Bearbeitung Herr cand. med. Bredauer im Institut in Angriff genommen hat, sollte ich die gestellte Diagnose des Karzinoms durch die Silberfärbung bekräftigen. Ich fand hier aber neben karzinomähnlichen Stellen auch solche, bei denen von den allerdings sehr groben Fasern des Stromas aus vielfach feinere Fasern zu den Geschwulstzellen verliefen, was Kuru (23) als differenzialdiagnostisch für Sarkom entscheidend erklärt; trotzdem handelt es sich hier jedenfalls um ein Karzinom. Das für Karzinome im allgemeinen typische Verhalten der Fasern: einerseits bindegewebige, faserreiche Septen, andererseits große Epithelnester, beide Gewebe vollkommen geschieden, Fasern vom Stroma aus überhaupt nicht in die Karzinomalveolen eintretend, was Kuru behauptet und ich auch bei vielen Karzinomen antraf, wird also nicht von allen eingehalten, so wie auch der umgekehrte Fall, wie ich oben ausführen konnte, möglich ist. — Gerade also die Faserfärbung kann nach diesen interessanten Befunden wenigstens für Ungeübtere die Differentialdiagnose zwischen Karzinom und Sarkom nicht immer ermöglichen.

Von einem ebenfalls hier im Institut bearbeiteten sicheren Endotheliom des Uterus (36) erhielt ich vollkommen karzinomähnliche Bilder, freie faserlose Geschwulstalveolen, abgegrenztes Stroma, was auch von Interesse sein dürfte. Allerdings hatte ich nur zur Imprägnierung einer Partie (die vom Autor selbst als drüsen- und karzinomähnlich bezeichnet worden) des sehr formenreichen Tumors Gelegenheit; es wäre interessant gewesen, verschieden sich darstellende Partien desselben Tumors mittels der Faserfärbung miteinander zu vergleichen.

Diskussion.

Beim Vergleich meiner Ergebnisse mit denen Ranke's ergeben sich zunächst weitgehende Übereinstimmungen. Denn bei der Betrachtung des jungen Bindegewebes, aus dem das Stroma von zweien meiner Sarkome sich aufbaut, kam ich zu der Ansicht, daß es eine syncytiale Anordnung besitzen müsse, welche Ansicht sich mit Ranke's Behauptung vollständig deckt. Ranke will sie nun allerdings auf jede mesenchymale Proliferation ausdehnen. Diese Betrachtungsweise hat den Vorzug, eine vollkommen einheitliche Anschauung von den Wachstumsvorgängen der Abkömmlinge des Mesenchyms zu liefern. Um sich dieser Anschauung anschließen zu können, müßte ich gleich Ranke die verschiedensten Bindegewebsreaktionen und -proliferationen in den Bereich meiner Untersuchungen gezogen haben, was außerhalb des Rahmens meiner Aufgabe lag. Ich wollte mich hier nur zu der Einteilung äußern, die Ranke gemäß seinen Untersuchungen an Sarkomen des Gehirns für alle Sarkome aufstellt, und dabei gleichzeitig das Stützgerüst der Sarkome selbständig des näheren untersuchen. — Was ich jedoch an anderen Geweben als Sarkomen imprägniert habe, hat mich zu der Ansicht gebracht, daß ich der Auffassung Ranke's nicht überall würde folgen können. Zum mindesten nicht in der Fassung, die er ihr gibt. Z. B. erklärt Ranke die Epitheloidzellen der Tuberkel als kernhaltige Bestandteile eines Fasernetzes. Ich habe u. a. eine große Reihe von Tuberkeln der Leber imprägniert. Die Silberfasern, die dabei zur Darstellung gelangten, waren in jüngeren Tuberkeln von ganz außerordentlicher Feinheit. Der Durchmesser einer solchen Faser ist geradezu verschwindend gering gegenüber dem Durchmesser des Kernes einer Epitheloidzelle, und mehr noch gegenüber ihrem Protoplasmaleib, er beträgt wohl viel weniger als den hundertsten Teil dessen. Es wird daher das entstehende Bild durch den Ausdruck „Fasernetze mit kernhaltigen Bestandteilen" gewiß nicht richtig bezeichnet, selbst in dem Falle, daß die Epitheloidzellen sich wirklich in syncytialer Anordnung befinden und die feinen Silberfasern der Tuberkel von ihnen gebildet werden und in ihrem Plasma liegen, was letzteres mir auch von einem Teil dieser Fasern wahrscheinlich erscheint. Gerade die Silberfasern in den jungen miliaren Tuberkeln der Leber bieten aber wohl noch ungelöste Probleme. Bei der Entstehung des Tuberkels erhalten sich ja zunächst noch lange, nachdem die Leberzellen selbst zugrunde gegangen zu sein scheinen, die Gitterfasern, wie dies Kon (21) und Herxheimer (19) schon angeben. Jedoch über die Art, wie nun die in späteren Stadien sichtbaren, vorhin erwähnten, feinsten Silberfasern, die von der Anordnung der Gitterfasern nichts mehr erkennen lassen, zu deuten sind, habe ich in der Literatur nichts mehr gefunden. Herxheimer (19) kündet zwar eine spezielle Arbeit aus seinem Laboratorium über diesen Punkt an, doch ist sie entweder nicht er-

schienen oder mir entgangen, so daß diese Frage sowohl von den früheren Autoren, aber, wie ich glaube, auch von RANKE noch nicht endgültig gelöst zu sein scheint.

Von den Silberfibrillen nun nimmt RANKE an, daß sie innerhalb des Plasmas liegen. Ich kann dies, nach dem, was ich gesehen habe, vollkommen bestätigen, nur glaube ich, wesentlich im Gegensatz zu ihm, daß es ganz vornehmlich das Randplasma ist, welches sich in dieser Weise ausdifferenziert, so daß ich damit der Ansicht von MALLORY (24) nahekomme.

Alle die Fibrillen, die sich ihm nach der Tanninsilbermethode schwarz imprägniert zeigten, stellt RANKE ferner mit den „Gitterfasern" im klassischen Sinne auf eine Stufe und betrachtet sie, wie dies der üblichen Auffassung entspricht, als Vorstufen der kollagenen oder elastischen Fibrillen, die in den mit „Gitterfasern" usw. ausgestatteten Organen auf dieser ursprünglichen Stufe stehen bleiben. Mir scheint es aber nicht, als ob alles, was sich an Fasern mit der Tanninsilbermethode schwarz (und nicht braun) imprägniert, direkt und vollständig miteinander vergleichbar wäre. Auf die Unterschiede im Aussehen der Fibrillen, die sich mir ergaben, habe ich schon an verschiedenen Stellen bei der Beschreibung meiner Präparate hingewiesen. Einiges möchte ich hier noch anführen. So erscheinen die „Gitterfasern" der Leber äußerst scharf begrenzt, drehrund, von großer Gleichmäßigkeit in der Dicke und Konsistenz der einzelnen Fasern, wenngleich im ganzen Gerüstwerk die Faserdicke natürlich in beträchtlichen Grenzen schwankt. Die sich gleichfalls tiefschwarz imprägnierenden Fasern im raschwachsenden, neugebildeten Bindegewebsstroma von Sarkomen und Karzinomen, die sich untereinander auch selbst wieder zu unterscheiden scheinen, haben nicht die präzise Begrenzung der „Gitterfasern". Sie erscheinen z. T. knorrig, zerzaust, in ihrem Kaliber wechselnd, nicht so vollkommen scharf und gleichmäßig imprägniert und machen den Eindruck von weicherer Konsistenz. Wieder ein anderes Aussehen zeigen die im Geschwulstplasma der Sarkome selbst ausdifferenzierten Fibrillen, worauf ich früher schon hingewiesen habe. Auch das färberische Verhalten an sich ist nicht gleichartig. Ich imprägnierte z. B. die Metastase eines Prostatakarzinoms in der Leber, wobei das Stroma des Karzinoms vollständig neugebildet ist, es sich also um ein ganz jugendliches Bindegewebe mit frühen Faserdifferenzierungen handelt. Demgemäß imprägnierten sich die Stromafasern auch tiefschwarz [und nicht braun, wie dies (nach allgemeiner Auffassung) zu „kollagenen" Fasern ausdifferenzierte Fibrillen getan hätten]. Danach differenzierte ich mit rauchender Salpetersäure. Hierbei gaben die Stromafasern das Silber leicht und vollständig ab, während die „Gitterfasern" es ebenso vollständig behielten. Ich färbte nun nach mit VAN GIESON, dabei wurden die Stromafasern leuchtend rot, an den „Gitterfasern" dagegen war natürlich keine Spur von Rotfärbung zu bemerken.

Es ist dies also ein ganz verschiedenes Verhalten. Ganz ähnliche Erfahrungen habe ich auch sonst gemacht. Ich erinnere nur an die beschriebene Rotfärbung der Stromafasern in dem KUNDRAT'schen Lymphosarkom mit der VAN GIESON-Methode.

Ein bemerkenswerter Unterschied gegen RANKE findet sich auch darin, daß mir meistens die Einzeldarstellung der Fibrillen mit Tanninsilber glückte und nur in wenigen Fällen, es handelte sich dabei immer um Stroma, eine Art Totalimprägnation zustande kam.

Merkwürdig ist ja, daß ich fast nie, RANKE dagegen bei allen seinen Objekten von wenigen, wie es scheint, mehr zufälligen und nur stellenweise Ausnahmen abgesehen, fast immer Totalimprägnationen erhielt. Da Herr Dr. RANKE Herrn Prof. Dr. OBERNDORFER auf dessen Wunsch eine Reihe von ihm imprägnierter Präparate für mich zu übersenden die Freundlichkeit hatte, wofür ihm auch an dieser Stelle gedankt sei, hatte ich Gelegenheit, seine Imprägnationen zu sehen. Diese Präparate hätten mir eigentlich als Testobjekte und Vorbilder dienen sollen, sie langten aber erst an, als ich mit den technischen Vorarbeiten zum großen Teil schon fertig war. Dennoch war mir ihr Studium, welches ich allerdings hauptsächlich auf die mich am meisten interessierenden Sarkome beschränkte, ganz wertvoll. Die Bilder, die RANKE von seinem „Sarkom im Netz" erhalten hat, sind von meinen Imprägnationen vollkommen verschieden. Am besten wird dies ja ein Vergleich der Abbildungen in seiner und in meiner Arbeit verständlich machen. — Doch muß ich hier zunächst einiges über RANKE's Einteilung der Sarkome sagen. Wie schon erwähnt, stellt er die sarkomatösen Wucherungen den Bindegewebsproliferationen bei Entzündungen usw. gegenüber und vergleicht sie vollständig miteinander. Er findet bei beiden dieselben zwei Typen. Im Bindegewebe unterscheidet er, wie ausgeführt, die rein syncytialen Proliferationen von solchen, bei denen aus dem Syncytium sich die kernhaltigen Bestandteile als „Gitterzellen" loslösen. Ähnlich leitet er nun die beiden Typen ab, die er an den Sarkomen des Gehirns gefunden hat und für die Sarkome im allgemeinen aufstellt (s. S. 3 u. f.). Dies muß zu der Annahme führen, daß er die Sarkomzellen des Sarkomtypus „aus dem Syncytium ebenfalls wie dort die Gitterzellen als losgelöst aus den Maschen des „faserarmen, vom Gefäßbindegewebe gelieferten regelmäßigen Netzes" betrachtet. Mit seinem Vergleich sagt er dieses von den Sarkomzellen aus, wozu gut stimmt, daß er sie als aus der Gefäßadventitia stammend betrachtet. Mit dieser Annahme steht und fällt seine ganze Einteilung. Mir hat von meinen Präparaten keines auch nur eine Andeutung eines Anhaltspunktes dafür gegeben, daß in ihnen ein derartiger Vergleich der Sarkomtypen mit den bindegewebigen Proliferationen möglich sei. Wenn also auch ich bei den von mir studierten Sarkomen zwei Typen nach ihrer syncytialen oder nichtsyncytialen Anordnung unterscheide, so geschieht dies doch aus ganz anderen Gesichtspunkten als bei RANKE, was

sogleich ausgeführt werden soll, obgleich eigentlich über die beiden Sarkomformen, die meine Präparate mir zeigten und von denen die eine durch die beiden erstgeschilderten, die andere durch die beiden letzten Sarkome präsentiert wird, das Wesentliche schon bei deren Beschreibung gesagt wurde. (Das fünfte Sarkom kann wegen der schwierigen Verhältnisse, die es bietet, hier nicht mit herangezogen werden.) Um es kurz zu wiederholen, fand ich einmal Sarkome von syncytialem Aufbau, ohne „Stroma“ im Sinne Borst's, aber dafür mit einer Ausdifferenzierung von Silberfasern in den Randbezirken ihrer plasmatischen Elemente. Der andere Typ der Sarkome besteht aus Einzelzellen, die keine Fasern ausgebildet haben und sich in einem typisch angeordneten, vom präexistenten Bindegewebe abstammenden Stroma befinden. Morphologisch ist dies ein ganz ähnliches Ergebnis wie das Ranke's, doch würde ich der letzteren Art von Sarkomen niemals den Namen von Sarkomen „aus dem Syncytium“ geben können, wie dies Ranke tut, weil ich mit der in diesem Namen enthaltenen Erklärung der Entstehung (s. S. 19) dieser Sarkomform, durch Loslösung der Sarkomzellen aus dem Stroma, wie gesagt, für meine Präparate nicht übereinstimme.

Ich komme jetzt auf die Bilder, die einerseits Ranke und andererseits mich zu der Annahme eines syncytialen Zusammenhangs der Sarkomelemente der ersten Gruppe führen, zurück; sie sind von ganz verschiedener Art. Ranke's Präparate und ebenso seine Abbildungen zeigen schwärzliche Balken mit rundlichen Anschwellungen, diese „Totalimprägnationen“ haben ihn wohl gerade zu der Annahme des syncytialen Zusammenhangs der Sarkomelemente gebracht. (Doch erwähnt Ranke auch öfters gelegentliche Befunde, in denen er die Fibrillen isoliert erkennen und ihr Vorbeistreichen von Kern zu Kern verfolgen konnte.)

Ich dagegen erhielt vollkommen gesonderte Darstellungen von Plasma, Kernen und Fibrillen in diesen Sarkomtypen und schloß auf den syncytialen Zusammenhang nur durch den allein bei gesonderter Darstellung zu erhebenden Befund, daß ich Fibrillen und Kerne bei der gleichen Höhe der Einstellungen in ganz gleicher Weise im Plasma liegend fand, und daß die Fibrillen oft ganz in der Nähe der Kerne von einem zum anderen vorbeiziehen. Es war somit überhaupt mein Bestreben, Totalimprägnationen ganz zu vermeiden. Wo ich sie doch erhielt, suchte ich durch nachträgliche Differenzierung sie aufzuhellen und mir das Bild zu klären, wie ich dies oben schon beschrieben habe.

Es müßte wohl überhaupt das Ziel jeder Imprägnation sein, möglichst differenzierte Bilder zu erzielen. Es gilt doch hier dasselbe wie bei den Färbungen, daß eine möglichst feine und für alle Bestandteile differenzierte Darstellung der gröberen oder ganze Komplexe umfassenden vorzuziehen sein muß. Man kann, wenn man sich nicht auf ein Minimum bei der Imprägnation beschränkt, nie dessen sicher sein, was in die Imprägnation alles mitbezogen ist. Es ergeben sich dann auch Bilder, die

verschiedene Deutungen zulassen, so z. B. findet man an Knotenpunkten der Fibrillengerüste, wo Fibrillen von den Seiten, von oben und unten zusammentreffen, häufig rundliche Anschwellungen, Bilder, die schwarz imprägnierte, „im Netz“ liegende Kerne vortäuschen. Solche „Pseudokerne“ sind mir sehr oft vorgekommen. Sie haben sich manchmal bei stärkster Auflösung des Präparates als solche entpuppen lassen. Aber oft war dies ohne die Anwendung rauchender Salpetersäure nicht möglich. Dabei ist doch gerade die sichere Erkenntnis von Kernen für die Unterscheidung, ob es sich um Gebilde in einem Plasma oder außerhalb dessen handelt, unumgänglich nötig. Meiner Ansicht nach kann ein Kern eigentlich nur dann als solcher erkannt werden, wenn man ihn von der Umgebung abgegrenzt unter Darstellung seiner Membran und seines Chromatins vor sich hat.

Ranke möchte ich damit durchaus nicht abstreiten, daß nicht an den Stellen, wo er sie gefunden haben will, Kerne auch wirklich vorhanden sein können und wahrscheinlich auch gewesen sind, sie müssen es nur nicht [1]).

Durchaus unklar ist es mir geblieben, weshalb diese Methode Ranke und mir z. T. so verschiedene Bilder geliefert hat. Ob es nun an dem verwendeten Material, an der Art seiner Vorbehandlung, oder vielleicht doch an einer Verschiedenheit des Verfahrens bei der Imprägnierung gelegen hat, kann ich nicht sagen.

Über die Brauchbarkeit der Methode kann ich mich nach den Erfahrungen, die ich gemacht habe, nur sehr günstig aussprechen. Die Unannehmlichkeiten der Methode bestehen einmal in ihrer Schwierigkeit, sodann darin, daß es vorderhand nicht möglich ist, stets genau übereinstimmende Präparate zu erhalten. Dies wird der Fall sein, wenn eine gute Differenzierung gefunden sein wird. Jedenfalls steht dieser Methode im Bereiche des Bindegewebes und der bindegewebigen Wucherungen noch ein reiches Arbeitsgebiet offen.

Kurz möchte ich mich noch zu der Frage wenden, inwieweit meine bisherigen Untersuchungen hinsichtlich des Aufbaues der Sarkome gegenüber den bisherigen Anschauungen neues zutage gefördert haben.

Daß es Sarkome gibt, die abgesehen von den Gefäßen, gar kein Stroma besitzen, und wieder andere, die reichlich mit Stroma versehen sind, ist schon oft, speziell von Borst in seinen verschiedenen Arbeiten behauptet worden. Allerdings wird auch den ersteren ein allerfeinstes Stroma für gewöhnlich doch zugebilligt und außerdem werden als Beispiele stromaärmster Sarkome meist hauptsächlich nur die kleinzelligen Rundzellensarkome genannt. Nun zeigen aber gerade meine beiden Bei-

[1]) Gemäß einer mündlichen, nach Niederschrift dieser Arbeit an mich gelangten Mitteilung scheint sich Herr Dr. Ranke dieser Ansicht nun auch anzuschließen.

spiele von Rundzellensarkomen ein sehr entwickeltes Stroma. Dies letztere betrachte ich aber nicht als wesentlich. Das Vorhandensein „fibrillärer Substanz zwischen den Zellen“ wird ja für ein Kundrat'sches Lymphosarkom z. B., sofern es den Namen eines Lymphosarkoms verdienen soll, auch an und für sich zu erwarten sein. — Gerade von Epitheloidzellen- und von Spindelzellsarkomen habe ich jedoch die Behauptung, daß sie kein Stroma hätten, noch nie gelesen. Doch ist es mir schon aufgefallen, daß Borst in seinen schönen Abbildungen von Spindelzellsarkomen auch nicht die Andeutung eines Stromas gibt, obgleich er es gerade diesen nicht abstreitet.

Als neu gegenüber den bisherigen Anschauungen ist wohl auch die von Ranke und mir auf Grund so verschiedener Präparate und Folgerungen gewonnene gemeinsame Ansicht zu bezeichnen, daß die stromalosen Sarkome sich in syncytialer Anordnung befinden und Fibrillen in ihrem Plasma selbst entwickeln. Ich kann hier also leider Ribbert (34), der die extraplasmatische Lage der Fibrillen in den Spindelzellsarkomen behauptet, nicht folgen. Allerdings darf ich mir nur ein sehr beschränktes Urteil gestatten; denn nicht nur ist die Anzahl der Sarkome, die ich untersucht habe, ja sehr gering; sondern ich habe auch reife Sarkome überhaupt nicht in den Bereich meiner Studien gezogen, und es ist gar nicht gesagt, daß nicht die Untersuchung weiterer Sarkomformen auch weitere Typen ergeben könnte.

Genauer möchte ich noch präzisieren, was ich unter einer „syncytialen Anordnung“ der Sarkomelemente resp. des jugendlichen Bindegewebes verstehe. Ich gebe dabei den Begriff der Zelle nicht auf, sondern glaube nur, daß die Zellen im Mesenchym (und vielleicht nicht nur in diesem) in ihren Ausläufern in Zusammenhang stehen. Dabei können alle Abstufungen von dichterem und weniger dichtem Zusammenhange und schließlich auch ganz isolierte Elemente vorkommen, wie sie z. B. von mir in den zwei nicht syncytialen Sarkomen angenommen werden. Syncytiale Zusammenhänge sind ja von vielen Autoren in ihren Untersuchungsobjekten schon früher gefunden worden. Zu denen, die Ranke in dieser Hinsicht schon aufzählt, kommt nach Moise Frenkel (12), der schon vor vielen Jahren behauptet hat, daß die Gitterfasern der Leber ein Syncytium bilden, und wohl noch so mancher andere Autor. Man kann hiernach wohl sagen, daß die Annahme von mehr syncytialen Zusammenhängen zwischen den Zellen, als man früher vermutete, gewissermaßen in der Luft lag. Ranke gebührt das Verdienst diese vielen zerstreuten Ansichten gesammelt, präzisiert und verallgemeinert zu haben.

Von den Begriffen, die die Mikroskopiker des 17. und 18. Jahrhunderts mit dem Ausdruck „Zelle“ verbanden, ist einer nach dem anderen abgebröckelt. Nacheinander verlor die tierische „Zelle“ ihren hellen Flüssigkeitsinhalt, ihre Membran und noch so manches andere. Was wunder, daß sie nun auch ihre Isoliertheit aufgeben muß. Das einzige sichere Besitztum, das sie aus alter Zeit gerettet hat, ist ihr Name. Der

aber wird ihr, glaube ich, auch weiterhin bleiben und noch auf lange hinaus unentbehrlich sein zur Bezeichnung der in Kern und zugehörigem Plasmaanteil sich darstellenden Lebenseinheiten — je nach dem Stande unseres Wissens von ihnen.

Auch die Geschwulstlehre wird diesen Begriff nicht entbehren können, denn das Studium der Geschwülste wird, wie Boveri (9) sagt, letzten Endes immer ein Studium der Zelle sein müssen.

Zusammenfassung.

1. Mit Ranke stimme ich vollständig darin überein, daß ich einen syncytialen Zusammenhang im mesenchymalen Plasma sowohl des jugendlichen Bindegewebes, wie auch in dem gewisser unreifer Bindesubstanzgeschwülste für wahrscheinlich halte.

2. Auch nach meiner Ansicht liegen die mit Silber imprägnierbaren Fibrillen dieses Gewebes innerhalb des Plasmas; jedoch glaube ich, daß sie in dessen Randpartien verlaufen; auch muß ich die Möglichkeit offen lassen, daß sie im älteren Bindegewebe eine extraplasmatische Lage gewinnen.

3. Ebenfalls wie Ranke habe ich mich nirgends von einer echten Netzbildung der Fibrillen sicher überzeugen können, sondern vielfach ein Überschneiden der Fibrillen an den Kreuzungsstellen beobachtet. Zur sicheren Entscheidung dieser Frage scheint mir aber noch eine genaue Untersuchung an gleichmäßig imprägnierten Serienschnitten nötig zu sein.

4. Dem Versuch Ranke's, Bindegewebsproliferationen und Sarkome einander so weit gegenüberzustellen, daß er einen Teil dieser letzteren den „Gitterzellen" (s. S. 3 u. f., sowie S. 19 u. f.) jener unmittelbar gleichsetzt, kann ich für meine Präparate nicht beipflichten. Die Gitterzellen entstehen durch Loslösung aus dem ihnen gleichgearteten Bindegewebssyncytium. Die Sarkomzellen dagegen sind aus ganz anderem Material, als die Maschen des „vom Gefäßbindegewebe gebildeten Netzes", in dem sie liegen und entstehen auch nicht durch Loslösung aus ihm, sondern durch Vermehrung innerhalb ihrer eigenen Elemente. Daher kann ich auch der Ranke'schen Einteilung der Sarkome in solche im Syncytium und solche außerhalb dessen — in seinem Sinne — nicht beistimmen.

5. Trotzdem kann ich auf Grund meiner Präparate zwei Typen von unreifen Sarkomen ebenfalls nach ihrer syncytialen oder nichtsyncytialen Anordnung unterscheiden. Jene, die etwas reiferen Typen, bilden sich ihr Stützgerüst innerhalb ihres Plasmas selber durch Ausdifferenzierung von mit Silber imprägnierbaren Fasern. Diese, in meinen beiden Fällen kleinzellige Rundzellsarkome, sind dessen nicht fähig und erhalten ihre Stütze durch ein aus dem präexistenten Bindegewebe stammendes, fremdes

Stroma. Diese nähern sich manchmal in ihrer Struktur mehr und mehr den Karzinomen.

6. Die Unterscheidung karzinomatöser und sarkomatöser Wucherungen ist in manchen Fällen im Faserpräparat schwierig.

7. Die rasche Ausbildung von Silberfasern auch im jugendlichsten Bindegewebe, vor allem auch innerhalb der so rasch sich vermehrenden Sarkomelemente, zeigt, daß diese Fasern wirklich eines der ersten Differenzierungsprodukte des Mesenchyms und seiner Abkömmlinge sein müssen (was auch Ranke annimmt). Jedoch glaube ich nicht, daß alle Fasern, die mit Tanninsilber imprägnierbar sind, den „Gitterfasern" (im Sinne Kupffers) gleichzusetzen seien. Vielmehr scheint mir, daß nach ihrem Aussehen, wie nach ihrem färberischen Verhalten und nach ihrer Konsistenz die „Gitterfasern" etwas anderes sind, als die im Sarkomplasma gefundenen Fibrillen und diese wieder etwas anderes als die Fibrillen im Stroma von Sarkomen und Karzinomen usw.

8. Während Ranke nach der Tanninsilbermethode Totalimprägnationen von Fasern, Plasma und Kernen erhielt und gerade hieraus seine Schlüsse ableiten konnte, lieferte sie mir alle genannten Elemente in gesonderter Darstellung. In den wenigen Fällen, wo auch ich Totalimprägnationen erhielt, gelang mir noch nachträglich die Differenzierung (mit rauchender Salpetersäure). Ich legte großen Wert gerade auf die differente Darstellung von Kernen, Plasma und Fibrillen, da nur aus dem Studium ihrer Lage zu einander Einblick in die feineren Strukturverhältnisse gewonnen werden kann.

9. Die Imprägnation nach der Methode von Achúcarro (mod. Ranke) scheint mir für das Studium der Struktur des Bindegewebes und seiner Abkömmlinge speziell auch für das Studium der Sarkome sehr wertvoll und aufschlußreich zu sein, soweit ich nach meinen geringen Erfahrungen hierüber aussagen kann.

10. Die Verteilung von Stroma und Geschwulstzellen in den verschiedenen Sarkomen ergab mir nichts, was gegenüber den von anderen Autoren schon geäußerten Meinungen über diesen Punkt als ganz neu zu bezeichnen wäre, doch ist von einem und demselben Autor die Ansicht, daß Sarkome vollständig ohne Stroma, und solche mit einem nebeneinander bestehen, noch nicht ausgesprochen worden.

11. Die Möglichkeit, daß Sarkome ohne Stroma gerade bei den weichen Formen dieser Geschwülste gefunden werden, wird erklärlich durch die vermutlich syncytiale Anordnung ihrer Geschwulstelemente und die Ausbildung von Randfasern in deren Plasma. Hierdurch wird ihnen die nötige statische Festigkeit gewährleistet.

12. Die Struktur reiferer Sarkome ist von mir nicht untersucht worden.

Mein geehrter Chef, Herr Professor Dr. Oberndorfer, hat mich nicht nur auf dieses interessante Thema hingewiesen, sondern auch bei der Ausführung der Arbeit in jeder Hinsicht unterstützt und auch die Mikrophotographien selbst angefertigt. Vor allem aber stand mir jederzeit sein wertvoller und richtunggebender Rat zur Verfügung.

Ich freue mich der Gelegenheit, ihm am Schlusse meiner Arbeit für alles dies den besten Dank sagen zu können.

Erklärung der Tafel.

Fig. 1. Rattensarkom. — Nur der mittlere Bezirk ist scharf eingestellt. — Tanninsilberimprägnation. Dargestellt sind Kerne und Fibrillen. — Vom Plasma wenig zu sehen. — Die Fibrillen ziehen meist dicht am Kern vorbei, ahmen oft die spindelförmigen Konturen der Zellen nach. Aufsplitterung in einzelne Fasern und oft auch Queranastomosen zu erkennen. — Kein besonderes Stroma. — (Zeiß, Apochromat. 1,5 mm, Comp.-Ok. 2.)

Fig. 2. Epitheloidzellensarkom des Uterus. — Tanninsilber. — Sichtbar sind die meist sehr schwach imprägnierten großen bläschenförmigen Kerne mit Kernkörperchen und die sie ringförmig umgebenden Fibrillen. — Das eingeschlossene Zellplasma als schollige körnige Masse, wie im Text beschrieben, erkennbar. — Unten im Bild Gefäßrand mit stärkerer Imprägnation. — Etwas nach oben ein größerer „Pseudokern", verschiedene kleinere an anderen Stellen, alle durch das Zusammentreffen von mehreren Fasern gebildet. — Außer dem Gefäß kein Stroma, keine Stromazellen. (Vergrößerung wie bei Fig. 1.)

Fig. 3. Sarkom des Unterkiefers (Rundzellensarkom). Tanninsilber. Man sieht das scheinbar total imprägnierte Stromagewebe, in dem gebettet die Sarkomzellen, von denen nur die Kerne imprägniert sind, liegen. Willkürliche Anordnung der von dem Stroma aus zu den Sarkomzellen ziehenden Fasern. — (Zeiß, Apochromat. 16 mm, Comp.-Ok. 2.)

Fig. 4. Sarkom des Unterkiefers. — Tanninsilber. — Differenzierung mit rauchender Salpetersäure; Eosin-Nachfärbung. — Stroma nicht mehr total imprägniert, sondern Einzelfasern innerhalb Stromabalken in Randlage sichtbar. Stromakerne hier nicht erkennbar. — Fasern vom Stroma aus zu den Sarkomzellen ziehend, ohne in nähere Verbindung mit ihnen zu treten. — (Vergrößerung wie bei Fig. 1.)

Fig. 5. Kundrat'sches Lymphosarkom. Stück aus der Nähe des Pankreas. — Tanninsilber — Imprägniert sind: 1. die Kerne der Sarkomzellen, 2. Fasern und Kerne des Stromas (keine Totalimprägnation). Rechts von der Mittellinie ein Stromazug sichtbar, in dem ein Kern liegt, und an dessen Rande die gespaltenen Fibrillen laufen, um sich von da zu den Sarkomzellen zu begeben. — (Vergrößerung wie bei Fig. 1.)

Fig. 6. Gemischtzelliges Sarkom. Photographiert ist eine Stelle der groben Bindegewebszüge, um die karzinomähnliche alveolenartige Anordnung der Sarkomzellen in dieser Partie zu zeigen (oberhalb der Mittellinie, rechts). In den Randpartien des Bildes Übergang zu diffuser Anordnung. — (Vergrößerung wie bei Fig. 3.)

Literaturverzeichnis.

1) Achard u. Aynaud, zit. n. Ehrlich, Encyklopädie der mikroskopischen Technik II. Aufl. p. 503.
2) Achúcarro, Darstellung von neugebildeten Fasern des Gefäßbindegewebes in der Hirnrinde eines Falles von progressiver Paralyse durch eine neue Tanninsilbermethode, Zeitschr. f. d. ges. Neurol. u. Psych. VII 1911.
3) Apáthy, Zeitschr. f. wissenschaftl. Mikroskopie Bd. IX 1892.
4) Borst, Neue Experimente z. Fremdkörpereinheilung, Verhdlg. d. deutsch. path. Gesellsch. II, Berlin 1900.
5) —, Die Lehre von den Geschwülsten Bd. I, Bonn 1902.
6) —, Einteilung der Sarkome, Ziegler's Beiträge Bd. 39.
7) —, Zelltheorie des Karzinoms, Ziegler's Beiträge Bd. 49.
8) —, Geschwülste (Aschoff's Lehrb. Bd. I) 2. Aufl. 1912.
9) Boveri, Zur Frage der Entstehung maligner Tumoren, Jena 1914.
10) Ehrlich u. Andere, Encyklopädie der mikrosk. Technik 2. Aufl., Berlin u. Wien 1910.
11) Flemming, Entwicklung der Bindegewebsfibrillen (Intern. Beitr. z. wissenschaftl. Medizin), Festschr. f. R. Virchow I 1891.
12) Frenkel, Moise, Du tissue conjonctif dans le lobule hépatique de certains mammifères, Compte rendu d. l. Soc. de biolog., Paris 1892.
13) Gierke, Färbung zu mikroskopischen Zwecken, Zeitschr. f. wissenschaftl. Mikrosk. Bd. II 1885.
14) Hammar, 50 Jahre Thymusforschung, Merkel-Bonnet's Ergebn. d. Anat. u. Entwicklungsgesch. XIX, 1 1909.
15) Held, Über den Bau der Neuroglia und über die Wand der Lymphgefäße in Haut und Schleimhaut, Abhandlg. d. math.-phys. Klasse d. sächs. Gesellsch. d. Wissensch. Bd. 28 1904.
16) Held, Über die Neuroglia marginalis d. menschl. Gehirnrinde, Monatsschr. f. Psych. u. Neurolog. 29, Erg.-H. 1909.
17) Held, Die Entwicklung des Nervensystems bei den Wirbeltieren, Leipzig 1909.
18) Hertwig, R., Über physiologische Degeneration bei Aktinosphärium Eichhorni. Nebst Bemerkungen zur Ätiologie der Geschwülste, Festschr. f. E. Haeckel p. 303, Jena 1904.
19) Herxheimer, Zur Pathologie der Gitterfasern der Leber, Verhdlg. d. deutschen pathol. Gesellsch. Bd. 11 1907.
20) —, Zur Pathologie der Gitterfasern der Leber, Ziegler's Beiträge Bd. 43.
21) Kon Jutaka, Das Gitterfasergerüst der Leber unter normalen und pathologischen Verhältnissen, Archiv f. Entw. d. Organismen XXV Bd. III.
22) Kupffer, Über gewisse Strukturverhältnisse der Säugetierleber, Tagebl. d. 46. Versammlg. deutscher Naturf. u. Ärzte, Wiesbaden.
23) Kuru Haruzu, Differentialdiagnostische Untersuchungen zwischen Sarkomen und Karzinomen mit Hilfe der Gitterfasernfärbung, Verhdlg. d. deutschen pathol. Gesellsch. 1909/13.
24) Mallory, Journal of Research, zit. n. Ranke (33).
25) Marchand, Wundheilung, Stuttgart 1901.
26) Michaelis, Einführung in die Farbstoffchemie für Histologen, Berlin 1902.
27) Neuber, Die Gitterfasern des Herzens, Ziegler's Beiträge Bd. 53 1912.
28) Oberndorfer, Appendixtumoren, Pathol. Anatomie der Appendicitis, Lubarsch-Ostertag's Ergebn. XIII, 1, 1909.
29) Oppel, Über Gitterfasern in der menschlichen Leber und Milz, Anat. Anzeiger 6 1891.
30) Rabl, Sitzungsber. d. Akademie d. Wissensch., Wien 1893, zit. n. Ehrlich (10).
31) Ranke, Histologisches zur Gliomfrage, Zeitschr. f. d. ges. Neurol. u. Psychiatrie V 1911.
32) —, Über feinste gliöse Strukturen im fötalen und patholog. veränderten Nervensystem und über eine Methode zu ihrer Darstellung, Zeitschr. f. d. ges. Neurol. u. Psychiatrie VII 1911.
33) —, Neue Kenntnisse und Anschauungen von dem mesenchymalen Syncytium und seinen Differenzierungsprodukten unter normalen und pathologischen Bedingungen, gewonnen mittels der Tanninsilbermethode von A. Achúcarro, Sitzungsbericht d. Heidelberger Akademie d. wissensch.-math.-phys. Klasse Abt. B 1913.

34) Ribbert, Geschwulstlehre f. Ärzte u. Studierende, Bonn 1904.
35) Rössle u. Joshida, Das Gitterfasergerüst der Lymphdrüsen im gesunden und pathologischen Zustande, Ziegler's Beiträge Bd. 45 1909.
36) Sell, Ein Fall von Endotheliom des Uterus (Lymphangioendotheliom), Zeitschr. f. Krebsforschung Bd. XIV 1914.
37) Snessarew, Über die Modifizierung der Bielschowsky'schen Silbermethode zwecks Darstellung von Bindegewebsfibrillennetzen, Anat. Anz. 36 1910.
38) Weigert, Beiträge zur Kenntnis der normalen menschlichen Neuroglia, Festschr. zum 50. Jubiläum d. ärztl. Vereins zu Frankfurt a. M. 1895.

Lebenslauf.

In Königsberg, Pr. bin ich als Tochter des Stadtbaumeisters H. am 21. Sept. 1882 geboren worden, und besuchte dort eine Privat-Höhere Töchterschule. 1901 kam ich mit meinem Vater nach Rudolstadt, 1903 nach München. Die Reifeprüfung bestand ich, nach privater Vorbereitung in München, im Februar 1908 am Gymnasium zu Rudolstadt.

Im S.-S. 1908 studierte ich Philologie, vom W.-S. 1908 ab Naturwissenschaften, vom S.-S. 1910 ab Medizin, und zwar mit Ausnahme eines Jenenser Semesters (S.-S. 1910) stets in München. Anfang S.-S. 1911 machte ich das Physikum, Herbst 1913 bis 24. Dezember das Staatsexamen.

Vom 11. Januar bis 15. Februar 1914 war ich Praktikantin in der Prosektur des Städtischen Krankenhauses München-Schwabing, in welchem Institut ich auch im S.-S. 1913 bei Herrn Prosektor Professor Dr. Oberndorfer meine Arbeit begonnen hatte. Seitdem bin ich Praktikantin im Städtischen Krankenhaus l. d. Isar, I. Abt. (unter Herrn Geh. Hofrat Professor Dr. v. Romberg).

München, 3. März 1914.

Miriam Hulisch.





1



2

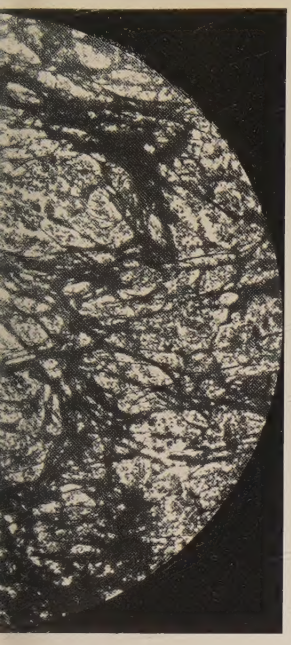

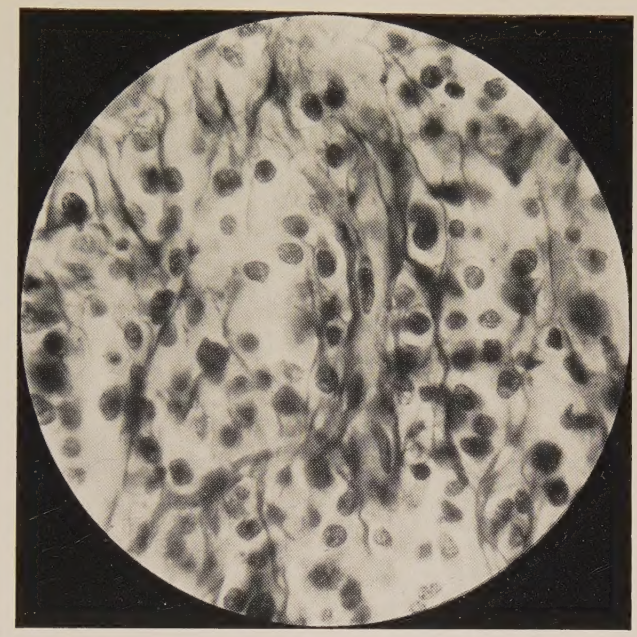

5

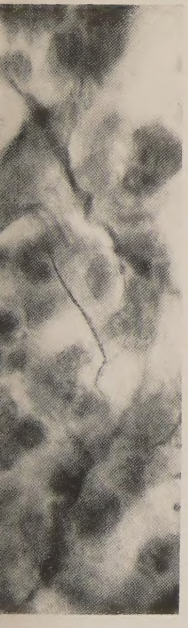

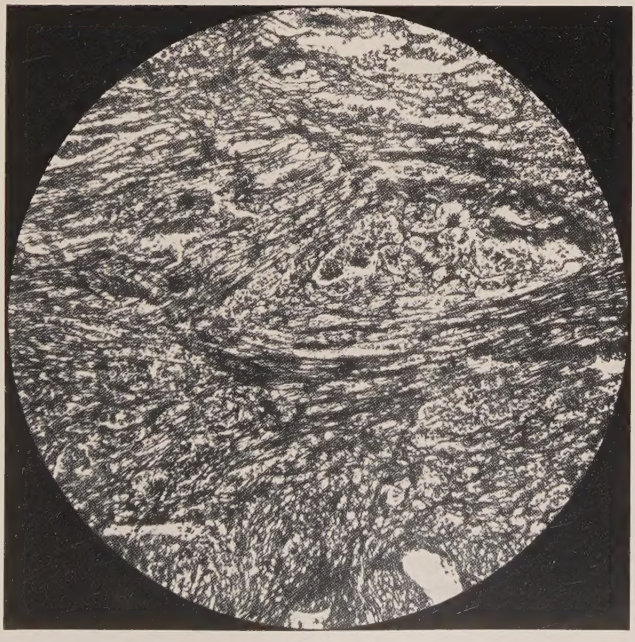

6

G. Pätz'sche Buchdruckerei
LIPPERT & Co. G. m. b. H.,
::: Naumburg a. d. S. :::